

喀痰細胞診検査について

X線写真と**喀痰細胞診**の両方検査することで
お互いの弱点を補い、早期発見に繋がります。

咳や痰が出ませんか？



特に肺の入り口付近のがんは
喫煙と深い関係があると言われています。

中心型(肺門型)肺がん

喀痰細胞診で見つけやすい

- ① 気管や太い気管支に出来る肺がんで「**扁平上皮癌**」が多い
- ② 心臓や背骨と重なり、X線写真ではわかりにくい

肺がんは
非喫煙者に比べ、
喫煙者には
20倍もの高確立で発生!

ビックリ



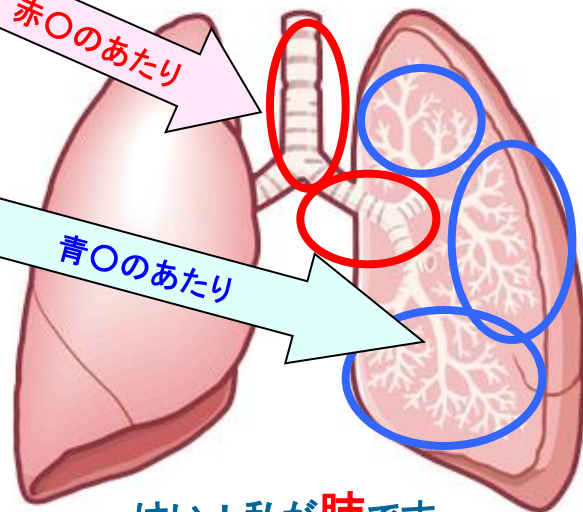
末梢型(肺野型)肺がん

X線写真でよく発見されます

気管支の奥の方に出来る肺がんで「**腺癌**」が多い

赤○のあたり

青○のあたり



検査方法

健診を受けましょう!

事前にお渡しする容器に、早朝の痰を3日分取って下さい。
痰の中に含まれる細胞を顕微鏡で検査して、がん細胞の有無を
調べます。(口をゆすいでから痰を取って下さい)

はい！私が**肺**です…
大事にしてね!